

## حل أسئلة الامتحان النهائي القسم الالكتروني



### تم تحميل هذا الملف من موقع المناهج الإماراتية

موقع المناهج ← المناهج الإماراتية ← الصف العاشر العام ← علوم ← الفصل الثالث ← ملفات متنوعة ← الملف

تاريخ إضافة الملف على موقع المناهج: 19:56:20 2025-05-03

ملفات اكتب للمعلم اكتب للطالب ا اختبارات الكترونية ا اختبارات ا حلول ا عروض بوربوينت ا أوراق عمل  
منهج انجليزي ا ملخصات وتقارير ا مذكرات وبنوك ا الامتحان النهائي للمدرس

المزيد من مادة  
علوم:

### التواصل الاجتماعي بحسب الصف العاشر العام



صفحة المناهج  
الإماراتية على  
فيسبوك

الرياضيات

اللغة الانجليزية

اللغة العربية

التربية الاسلامية

المواد على تلغرام

### المزيد من الملفات بحسب الصف العاشر العام والمادة علوم في الفصل الثالث

أسئلة الامتحان النهائي القسم الالكتروني منهج بريدج

1

مراجعة نهائية وفق الهيكل الوزاري

2

حل مراجعة عامة وأسئلة اختبارات سابقة وفق الهيكل الوزاري

3

حل مراجعة وفق الهيكل الوزاري منهج بريدج

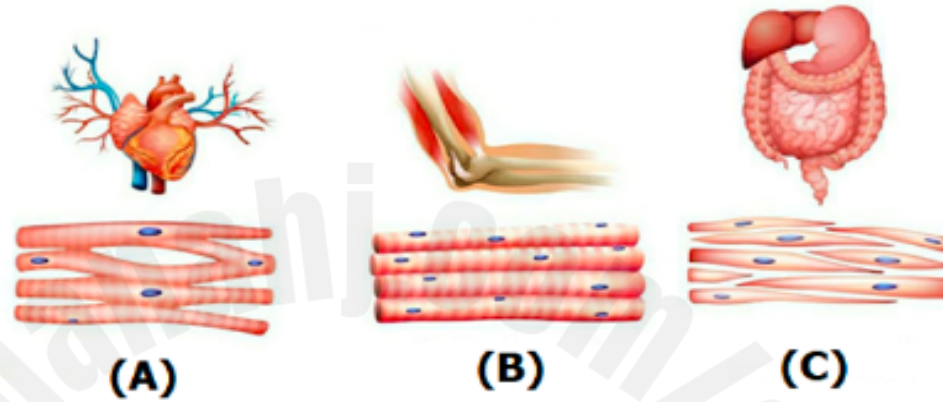
4

تجميعية مراجعة صفحات الكتاب وفق الهيكل الوزاري

5

which of the following letter (s) refers to the **voluntary striated** muscle in the figure below?

أي حرف (أحرف) مما يلي يشير إلى عضلة **مخططية إرادية** في الشكل أدناه؟



Only A

A فقط

Only B

B فقط

A and B

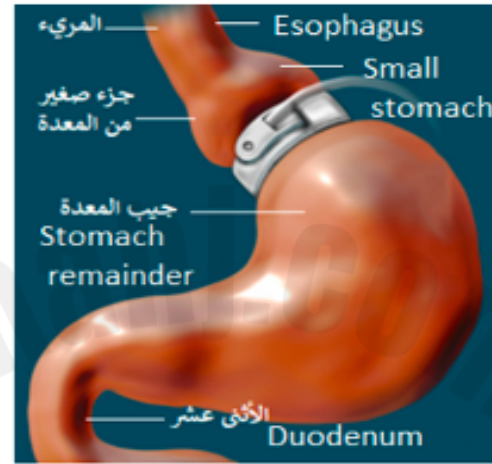
A و B

A and C

A و C

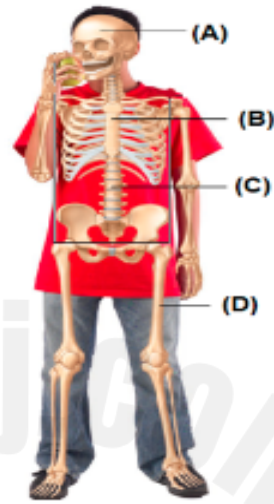
What does the below figure represent?

ما الذي يعبر عنه الشكل أدناه؟



- ☒ **Gastric band** **عملية حزام المعدة** .a
- ☐ **Roux-en-Y intestinal bypass** **عملية تغيير المسار للأمعاء** .b
- ☐ **Sleeve gastrectomy** **عملية تكميم المعدة** .c
- ☐ **Roux-en-Y gastric bypass** **عملية تحويل المسار للمعدة** .d

In the adjacent figure, which of the following letters indicate a part of the appendicular skeleton?

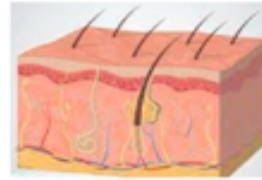

في الشكل المجاور، أي حرف مما يلي يشير إلى جزء من الهيكل الطرفي؟

- 2025 2024
- ☐ A .a
- ☐ B .b
- ☐ C .c
- ☒ D .d

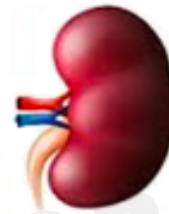Which letter in the figure below indicates the major excretory organ in the body?

أي حرف مما يلي في الشكل أدناه، يشير إلى عضو الإخراج الرئيس في جسم الإنسان؟



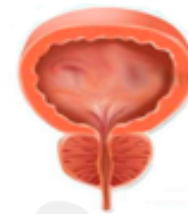الجلد  
Skin

A



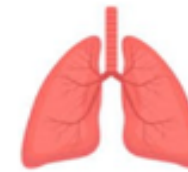الكلى  
kidney

B



المثانة البولية  
Bladder

C



الرئتين  
The lungs

D



A

.a

C

.b

D

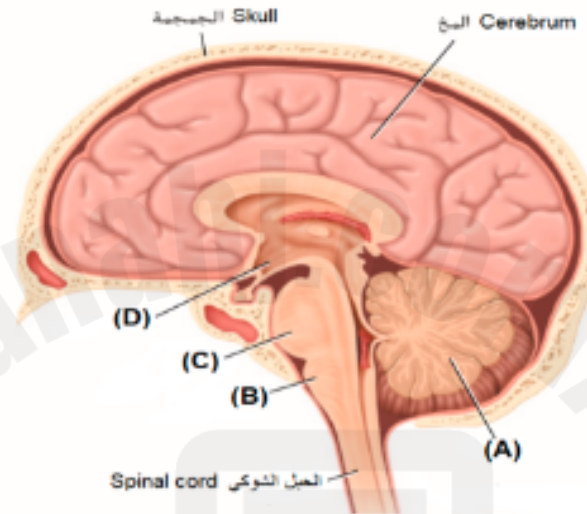
.c

B

.d

If the part indicated by the letter (A) was damaged because of minor trauma, what effect would this person most likely experience?

إذا تضرر الجزء الذي يشير إليه بالحرف (A) نتيجة لصدمة بسيطة، فما أثر ذلك في الشخص على الأرجح؟



Partial or complete memory loss

فقدان الذاكرة الكلي أو الجزئي

.a

Body temperature fluctuations

تغير في درجة حرارة الجسم

.b

Trouble maintaining balance

صعوبة في الحفاظ على التوازن

.c

Trouble breathing and abnormal heart rhythm

صعوبة في التنفس وخلل في انتظام ضربات القلب

.d

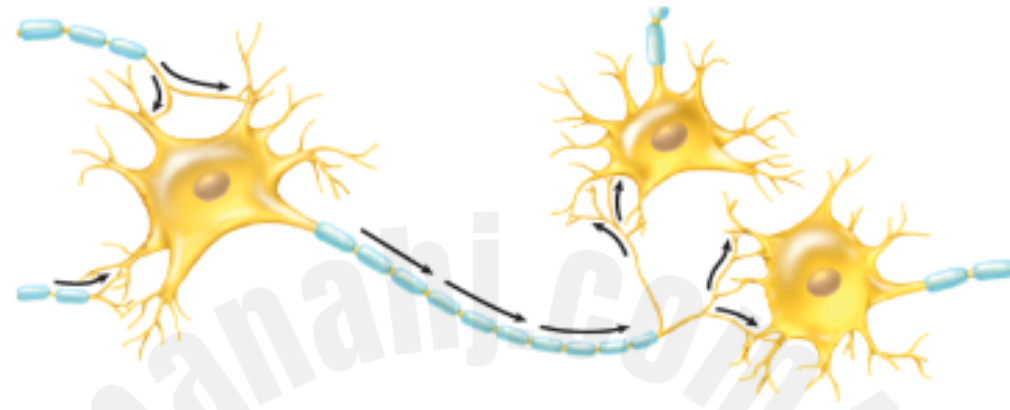How many **spinal and cerebral nerves** together are there in the human body?

كم عدد الأعصاب الشوكية والدماغية معاً في جسم الإنسان؟

- ☐ 31 زوج .a
- ☐ 30 زوج .b
- ☐ 12 زوج .c
- ☒ 43 زوج .d

Based on the figure below, which of the following statements is incorrect?

استنادا إلى الشكل أدناه، أي عبارة مما يلي غير صحيحة؟



A single neuron can communicate with many other neurons

يمكن لخلية عصبية واحدة أن تتشابك مع العديد من الخلايا العصبية الأخرى

.a

Dendrites covered by a myelin sheath

الزوائد الشجرية مغطاة بالغمد المايليني

.b

Dendrites receive impulses from other neurons

تستقبل الزوائد الشجرية السيالات العصبية من الخلايا العصبية الأخرى

.c

The axon carries the neuronal impulse from the cell body to other neurons and muscles

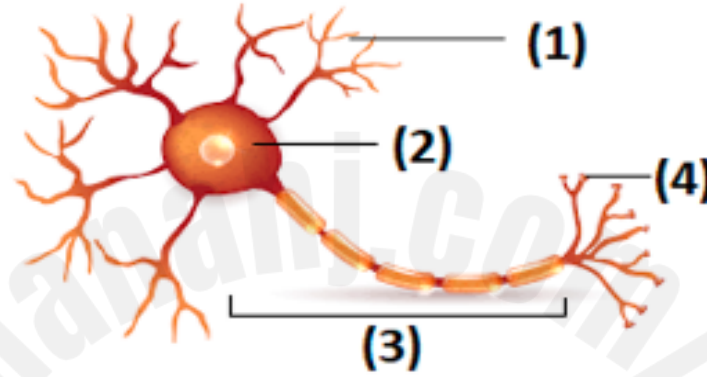
ينقل المحور الميال العنبي من جسم الخلية إلى الخلايا العصبية الأخرى والعضلات.

.d



The diagram below represents an illustration of a neural cell. In which part of the diagram below would you expect to find the neurotransmitters?

الشكل أدناه يمثل رسم توضيحي لخلية عصبية، في أي جزء من الرسم تتوقع وجود النواقل العصبية؟



1

.a

2

.b

3

.c

4

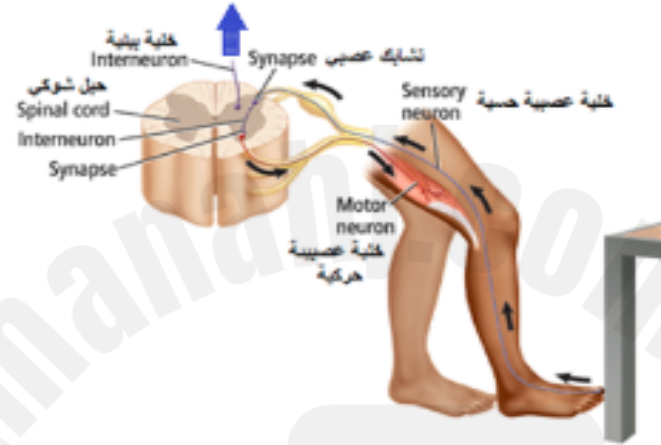
.d



In the figure below, a simple reflex involves a sensory neuron, an interneuron, and a motor neuron.

To which organ does the nerve impulse, indicated by the blue arrow, go?

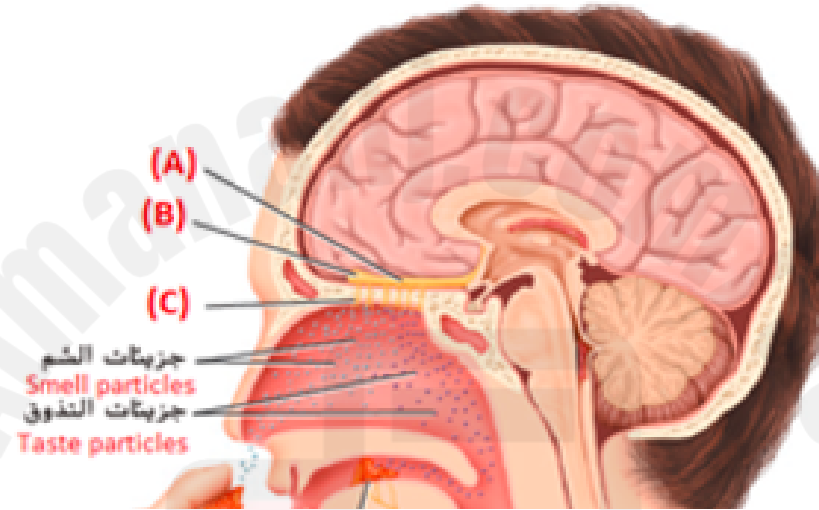
في الشكل أدناه، يتضمن الانعكاس البسيط خلية عصبية حسية و خلية عصبية بينية و خلية عصبية حركية.  
إلى أي عضو يتجه السيال العصبي والمشار إليه بالسهم الأزرق؟



- ☐ The heart القلب .a
- ☐ The brain الدماغ .b
- ☐ The muscles العضلات .c
- ☒ The bones العظام .d

In the figure below the receptors of taste and smell function together and are stimulated in similar ways. Food is often smelled as it is tasted. Which of the following letters refers to olfactory nerve receptors?

في الشكل أدناه تعمل مستقبلات التذوق والشم معًا وتستجيب للمنبّهات بطرق متماثلة. ففي الغالب يشم الشخص الطعام أثناء تذوقه. أي حرف مما يلي يشير إلى مستقبلات العصب الشمي؟



A

.a

B

.b

C

.c

D

.d

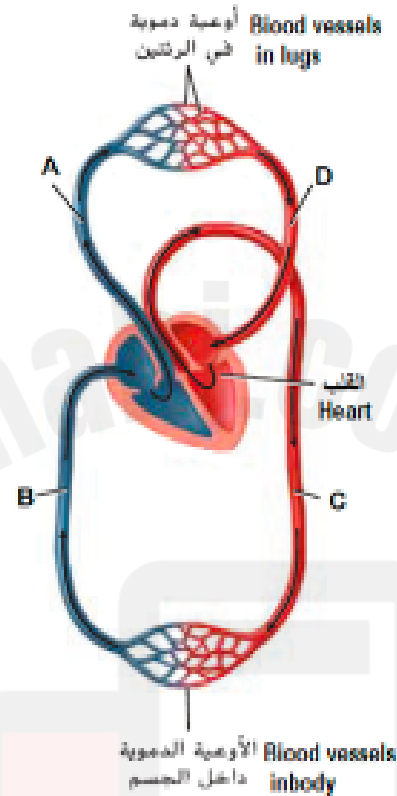
Support body, protect vital organs, produce blood cells, store minerals, and allow movement of the body are considered functions of the ..... system.

دعم الجسم وحماية الأعضاء الحيوية، وإنتاج خلايا الدم، وتخزين المعادن، والسماح بحركة الجسم، وظيفة الجهاز .....

- |                                  |               |          |    |
|----------------------------------|---------------|----------|----|
| <input type="radio"/>            | Integumentary | الغشائي  | .a |
| <input checked="" type="radio"/> | Skeletal      | الهيكلية | .b |
| <input type="radio"/>            | Excretory     | الإخراجي | .c |
| <input type="radio"/>            | Muscular      | العضلي   | .d |

The figure below shows oxygenated blood flows from the heart to the cells of the body and deoxygenated blood flows from the cells back to the heart.

Which letter of the following indicates a pulmonary vein leading to the heart?



الشكل أدناه يبين تدفق الدم المؤكسج من القلب إلى خلايا الجسم. ويتدفق الدم غير المؤكسج من الخلايا عائداً إلى القلب.  
أي حرف مما يلي يشير إلى الوريد الرئوي المؤدي إلى القلب؟



A

.a



B

.b



C

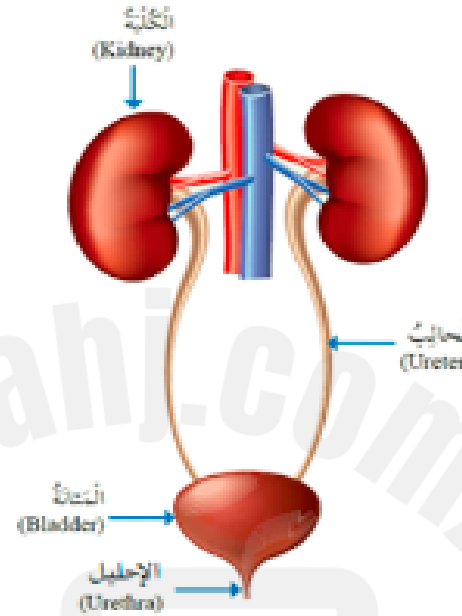
.c



D

.d

Based on the adjacent figure that demonstrates the urinary system in humans. Which of the following is a correct pathway for urine to leave the body?



استناداً إلى الشكل المجاور، والذي يشير إلى الجهاز البولي في الإنسان. أي مما يلي مساراً صحيحاً لخروج البول من الجسم؟

The kidneys → the bladder → the ureters → the urethra

الكليتين ← المثانة ← الحالبين ← الإحليل

.a

The kidneys → the ureters → the bladder → the urethra

الكليتين ← الحالبين ← المثانة ← الإحليل

.b

The urethra → The kidneys → the ureters → the bladder

الإحليل ← الكليتين ← الحالبين ← المثانة

.c

The urethra → the bladder → the ureters → The kidneys

الإحليل ← المثانة ← الحالبين ← الكليتين

.d

The table below indicates the functions of body tissues

Which letter of the following indicates the function of the connective tissue?

Tissue Type	Function
(A)	<ul style="list-style-type: none"> <li>Covers the body</li> <li>Lines organs, vessels, and body cavities</li> </ul>
(B)	<ul style="list-style-type: none"> <li>Produces body movements</li> </ul>
(C)	<ul style="list-style-type: none"> <li>Binds, supports and protects body parts</li> </ul>
(D)	<ul style="list-style-type: none"> <li>Send signals to and from the brain and spinal cord</li> </ul>

الجدول أدناه يشير إلى وظائف أنسجة الجسم.

أي حرف مما يلي يشير إلى وظيفة النسيج الضام؟

أنواع الأنسجة	الوظيفة
(A)	<ul style="list-style-type: none"> <li>* ينفذ الجسم</li> <li>* يبطّن الأعضاء والأوعية والتجاويف</li> </ul>
(B)	<ul style="list-style-type: none"> <li>* يضمن حركة الجسم</li> </ul>
(C)	<ul style="list-style-type: none"> <li>* يدعم أجهزة الجسم</li> <li>* يربط بين جميع الأعضاء والأجهزة والأنسجة الداخلية</li> </ul>
(D)	<ul style="list-style-type: none"> <li>* يتلقى الإشارات من المؤثرات الخارجية والداخلية ويحولها إلى</li> <li>رسائل عصبية يرسلها إلى الدماغ والحبل الشوكي في الجسم</li> </ul>



A



**F**



□

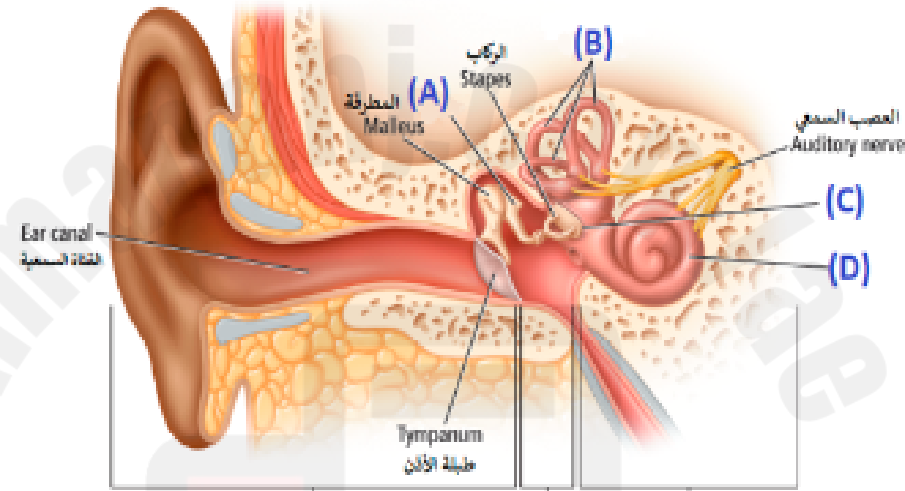
1

C



Based on the figure below that shows the structure of the ear, which of the following refers to a membrane that separates the middle ear from the inner ear?

استناداً إلى الشكل أدناه الذي يبين تركيب الأذن، أي حرف مما يلي يشير إلى غشاء يفصل الأذن الوسطى عن الأذن الداخلية؟



A

.a



B

.b



C

.c



D

.d

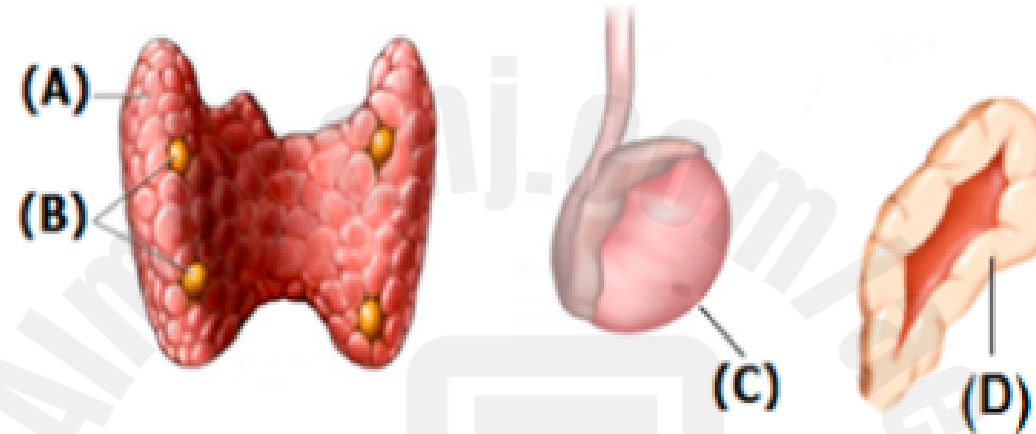


Hormones released by the endocrine system glands communicate information to help maintain homeostasis.

تتقل الهرمونات التي تفرزها غدد جهاز الغدد الصماء المعلومات لتساعد في الحفاظ على الاتزان الداخلي.

Which of the following letters refers to the gland that produces sperm?

أي حرف مما يلي يشير إلى الغدة الذي تنتج الحيوانات المنوية؟



A

.a

B

.b

C

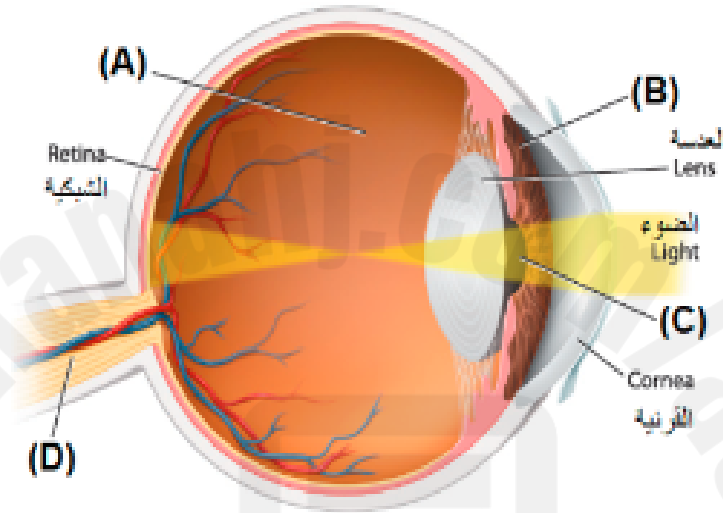
.c

D

.d

In the figure below, which of the following letters refers to a colorless, gelatinlike liquid between the lens and the retina?

أي حرف مما يلي يشير إلى سائل جيلاتيني عديم اللون يوجد بين العدسة والشبكية في الرسم أدناه؟



A

.a



B

.b



C

.c

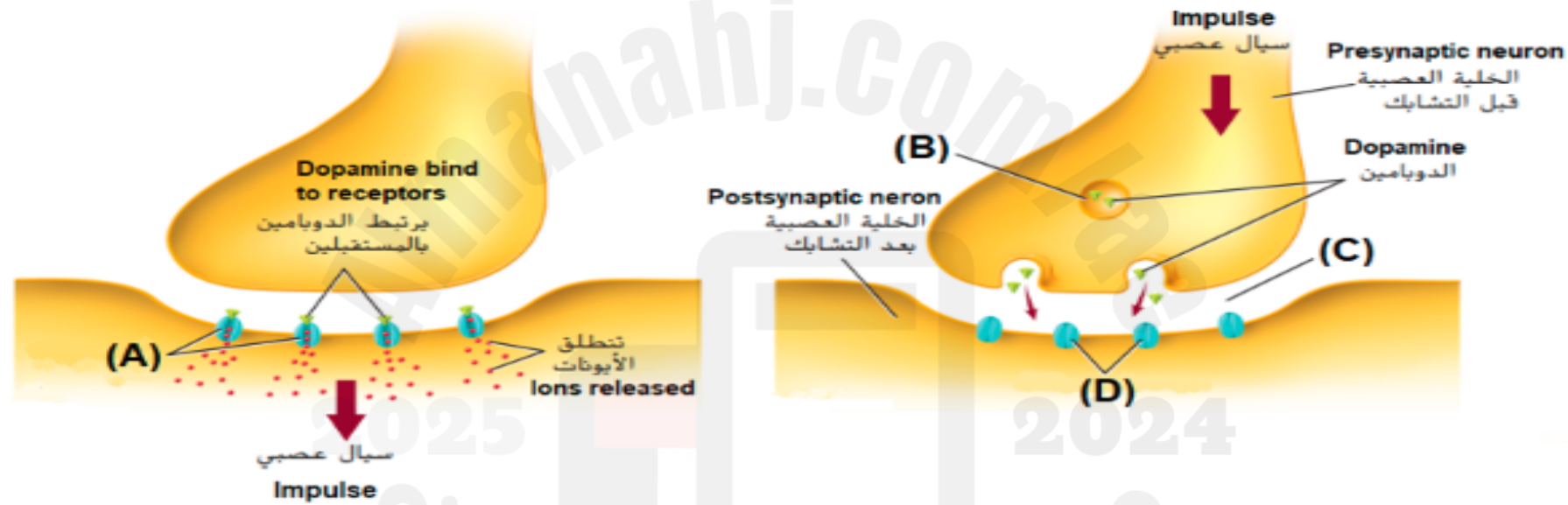


D

.d

Dopamine crosses the gap from one neuron and binds to receiver sites, or receptors, on the membrane of another neuron. In the diagram below, which letter of the following indicates

يَعْبُر الدوبامين الفجوة من إحدى الخلايا العصبية ويلتصق بمواقع المستقبل أو بالمستقبلات الموجودة على خلايا عصبية أخرى. في الرسم أدناه، أي حرف مما يلي يشير إلى **فتح المستقبلات**؟



A

.a



B

.b



C

.c



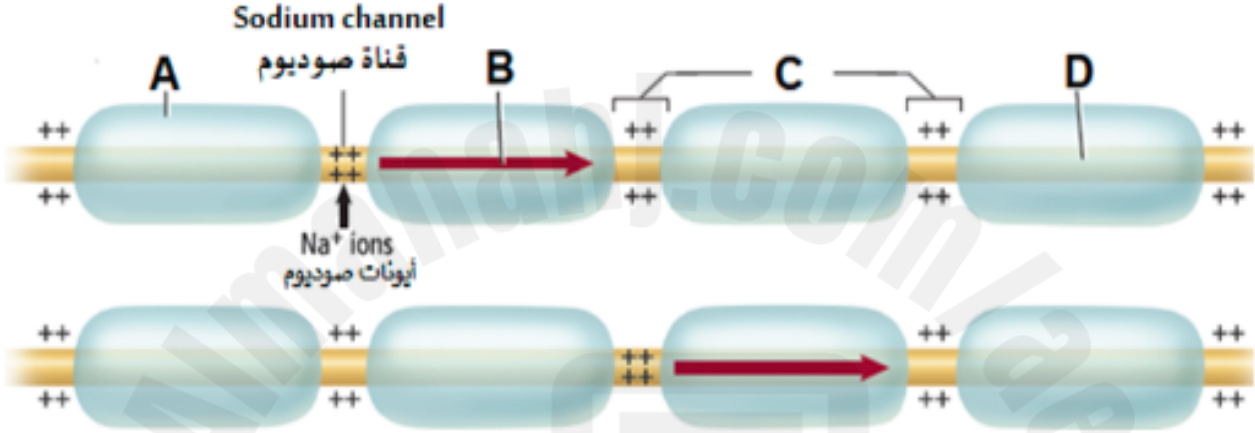
D

.d



The figure below illustrates the conduction of an impulse through nerve axons, what does the letter (C) represent?

الشكل أدناه يمثل انتقال السيال العصبي عبر محاور الخلايا العصبية،  
 علام يشير الحرف (C)؟



Nodes	عقد	a.
Resting potential	جهد راحة	b.
Action potential	جهد فعل	c.
Myelin sheath	غمد مايليني	d.

The human cerebrum is disproportionately large compared to the cerebrum of other animals. What advantage does this give to humans?

إن حجم مخ الإنسان كبير بالنسبة إلى جسمه، مقارنةً بالحيوانات الأخرى. ما فائدة ذلك للإنسان؟

Increased ability to learn

قدرة أكبر على التعلم

.a

The heart works more efficiently

يعمل القلب بكفاءة أكبر

.b

Greater breathing rate

معدل تنفس أكبر

.c

Increase human lifespan

زيادة معدل عمر الإنسان

.d

Based on the table below, which shows the mechanism of the autonomic nervous system.

Which of the following do the letters (A) and (B) refer to?

Structure	Sympathetic Stimulation	Parasympathetic Stimulation
Iris (eye muscle)	Pupil dilation	(A)
Salivary Glands	(B)	Saliva production increased
Oral/Nasal Mucosa	Mucus production reduced	Mucus production increased
Heart	Heart rate and force increased	Heart rate and force decreased
Lung	Bronchial muscle relaxed	Bronchial muscle contracted

استناداً إلى الجدول أدناه الذي يوضح آلية عمل الجهاز العصبي الذاتي.  
أي مما يلي تشير إليه الأحرف (A) و (B)؟

التركيب	التنبيه السمبثاوي	التنبيه الباراسمبثاوي
القرنية (عضلة بالعين)	اتساع الحدقة/البؤبؤ	(A)
الغدد اللعابية	(B)	زيادة إفراز اللعاب
مخاط الفم والأنف	انخفاض إفراز المخاط	زيادة إفراز المخاط
القلب	زيادة سرعة ضربات القلب وشدتها	انخفاض سرعة ضربات القلب وشدتها
الرئة	ارتخاء عضلات القصبة الهوائية	انقباض عضلات القصبة الهوائية

(A): Pupil constriction, (B): Saliva production reduced

(A): ضيق الحدقة، (B): انخفاض إفراز اللعاب

(A): Lens opacity (B): salivary gland inflammation

(A): عتامة العدسة، (B): التهاب الغدد اللعابية

(A): Decreased of vitreous humor, (B): Prevent saliva production

(A): نقص السائل الزجاجي، (B): يُمنع إفراز اللعاب

(A): Iris color change, (B): Swelling of the salivary glands

(A): تغير لون القرنية، (B): تورم الغدد اللعابية

Drugs affect a person's body in many ways.

Which of the following is **not** a way that drugs affect the nervous system?

تؤثر العقاقير في جسم الشخص بعدة طرق مختلفة.  
أي مما يلي **ليست** من الطرق التي تؤثر بها العقاقير في الجهاز العصبي؟

A drug can imitate a neurotransmitter

a. يمكن للعقار تقليد الناقل العصبي

A drug can prevent a neurotransmitter from leaving a synapse

b. يمكن للعقار أن يمنع الناقل العصبي من مغادرة التشابك العصبي

A drug can cause an increase in the amount of a neurotransmitter that is released into a synapse

c. يمكن أن يزيد العقار من كمية الناقل العصبي الذي يُطلق إلى التشابك العصبي

A drug can hydrolyze both the post-synaptic cell and the pre-synaptic cell

d. يمكن للعقار أن يحلل كل من الخلية بعد التشابكية والخلية قبل التشابكية